OPEN ACCESS

Robert Krzysztof Mlosek[1] 0000-0001-9295-3164
Corrado Tagliati[2] 0000-0002-4630-1090

[1] *Pracownia Ultrasonografii, Zakład Radiologii Pediatrycznej, Warszawski Uniwersytet Medyczny, ul. L. Kondratowicza 8, 03- 242 Warszawa, Polska*
+48 601 355 236 *mpage@op.pl*
[2] *Zakład Radiologii, AST Ancona, Szpital Społeczny Maria Montessori w Chiaravalle, Via Fratelli Rosselli 176, 60033 Chiaravalle, Włochy*

Sposób cytowania / Cite Mlosek RK, Tagliati C. The utility of high-frequency ultrasound in assessing complications after aesthetic medicine proceduresperformed in the tear trough. Case report. *Aesth Cosmetol Med*. 2025;14(5):239-243. https://doi.org/10.52336/acm.2025.034

Użyteczność ultrasonografii wysokich częstotliwości w ocenie powikłań po zabiegach estetycznych wykonywanych w dolinie łez. Opis przypadku

The utility of high-frequency ultrasound in assessing complications after aesthetic medicine procedures performed in the tear trough. Case report

STRESZCZENIE

Dolina łez jest szczególnie wymagającą okolicą anatomiczną, której wygląd w dużym stopniu wpływa na estetykę twarzy. Zabiegi odmładzające wykonywane w tym obszarze cieszą się rosnącą popularnością, a wraz z ich liczbą wzrasta także ryzyko powikłań. Trafna diagnostyka zmian w dolinie łez jest wyzwaniem klinicznym. Pomocna w tym zakresie może być obrazowa metoda diagnostyczna, jaką jest ultrasonografia wysokiej częstotliwości. Celem pracy było wykazanie użyteczności ultrasonografii wysokiej częstotliwości w diagnostyce powikłań w obrębie doliny łez na przykładzie kobiety, której podano biostymulator na bazie polinukleotydów.

W oparciu o opisany przypadek można stwierdzić, że ultrasonografia wysokiej częstotliwości jest użyteczną metodą w diagnostyce powikłań po zabiegach w obrębie doliny łez. Umożliwia różnicowanie zmian ogniskowych oraz dokonywanie ich pomiarów. Włączenie tej metody do codziennej praktyki medycyny estetycznej zwiększa bezpieczeństwo pacjentów i skuteczność podejmowanych interwencji.

Słowa kluczowe: dolina łez, diagnostyka skóry, ultrasonografia wysokich częstotliwości, badania ultrasonograficzne, ziarniniaki

ABSTRACT

The tear trough is a particularly challenging anatomical area whose appearance greatly affects the aesthetics of the face. Rejuvenating procedures performed in this area are growing in popularity, and with their number, the risk of complications is also increasing. Accurate diagnosis of changes in the tear trough is a clinical challenge. High-frequency ultrasound is an imaging method that can be helpful in this regard.

The study aimed to demonstrate the utility of high-frequency ultrasonography in diagnosing complications in the tear trough area in a woman who had been given a polynucleotide-based biostimulator.

Based on the case described, it can be concluded that high-frequency ultrasonography is a useful method in the diagnosis of complications after procedures in the tear trough area. It allows for the differentiation of focal lesions and their measurement. Incorporating this method into everyday aesthetic medicine practice increases patient safety and the effectiveness of interventions.

Keywords: tear trough, skin diagnostics, high-frequency ultrasound, ultrasound examinations, granulomas

CC BY

WSTĘP

Współcześnie wygląd zewnętrzny jest istotną częścią wizerunku wielu osób. Utożsamiany jest z pozycją społeczną oraz postrzegany jako czynnik sprzyjający osiąganiu sukcesów zarówno w życiu zawodowym, jak i prywatnym. Rosnące oczekiwania dotyczące atrakcyjności i estetyki ciała przyczyniły się do intensywnego rozwoju dziedzin związanych z poprawą wyglądu i wzrostu liczby wykonywanych zabiegów [1, 2]. Najwięcej uwagi poświęca się twarzy, w szczególności okolicy oka i doliny łez [2]. Dolina łez (*tear trough*) jest anatomicznym zagłębieniem biegnącym od wewnętrznego kącika oka, skośnie w dół w kierunku środkowej części policzka. Przebiega ona tak jak płyną łzy i dlatego nazywana jest doliną łez. Stanowi strefę przejściową pomiędzy dolną powieką a policzkiem [3, 4]. Skóra pod oczami jest najcieńszą na twarzy i tutaj właśnie w pierwszej kolejności widać negatywne objawy upływającego czasu [3]. W postępującym procesie starzenia dochodzi do zaniku i przemieszczenia się poduszeczek tłuszczowych, utraty elastyczności skóry oraz resorpcji kostnej; bruzda tworząca dolinę łez uwidacznia się, a okolica podoczodołowa zapada się, dodatkowo pojawiają się cienie pod oczami. Zachodzące zmiany powodują, że twarz nabiera zmęczonego i starego wyglądu [3-5]. Dolina łez to jeden z obszarów twarzy, w którym najczęściej wykonuje się zabiegi medycyny estetycznej. Zakres dostępnych procedur jest szeroki – od aplikacji substancji aktywnych w ramach mezoterapii, przez wypełniacze na bazie kwasu hialuronowego, aż po biostymulatory tkankowe, które w ostatnim czasie zyskały dużą popularność. Wymienione procedury pozwalają na uzyskanie poprawy wyglądu doliny łez, jednak ze względu na skomplikowaną budowę anatomiczną tej okolicy obarczone są istotnym ryzykiem powikłań do których należą: przewlekły obrzęk, przetrwałe depozyty preparatu, a także reakcje typu ziarniniakowego, które mają postać wyczuwalnych palpacyjnie lub widocznych przez skórę grudek, guzków [6]. W przypadku wystąpienia powikłań po zabiegu, bardzo istotne jest ich właściwe rozpoznanie. Niestety kliniczna ocena tych zmian bywa niewystarczająca, gdyż obraz palpacyjny jest nieswoisty, dlatego do diagnostyki wykorzystywana jest ultrasonografia wysokich częstotliwości (HFUS, *high frequency ultrasound*), która umożliwia precyzyjną ocenę warstw skóry i tkanki podskórnej, lokalizację depozytów preparatu oraz różnicowanie zmian zapalnych. Kluczowe znaczenie w ocenie powikłań ma również możliwość oceny echostruktury tkanki, co pozwala na różnicowanie ziarniniaków od depozytów kwasu hialuronowego oraz unaczynienia zmian [7]. Tym samym HFUS stanowi nieodzowne narzędzie w diagnostyce i monitorowaniu powikłań w obrębie doliny łez i jest coraz częściej używana na gruncie medycyny estetycznej [6, 8, 9].

CEL PRACY

Celem pracy była ocena użyteczności HFUS w diagnozowaniu powikłań po zabiegach estetycznych wykonywanych w dolinie łez na przykładzie kobiety, u której wykonano mezoterapię oraz podano biostymulator.

MATERIAŁ I METODY

Opis pacjentki

W marcu 2025 roku na badanie HFUS zgłosiła się 65-letnia kobieta w stanie ogólnym dobrym, bez istotnych obciążeń zdrowotnych. W listopadzie 2023 roku pacjentka miała wykonany jeden zabieg w okolicy doliny łez oraz skroni z wykorzystaniem stymulatora. Użyty preparat oparty był na niskocząsteczkowych, wysokooczyszczonych polinukleotydach pochodzenia naturalnego i tworzony specjalnie pod kątem poprawy jakości skóry w obszarze oczodołów. Kilka lat wcześniej kobieta miała w tej okolicy wykonywaną również mezoterapię, jednak nie pamięta jakim preparatem i nie posiadała żadnej dokumentacji medycznej. Po wykonaniu mezoterapii nie wystąpiły żadne powikłania, natomiast po podaniu polinukleotydów bezpośrednio po zabiegu w dolinie łez pojawił się obrzęk. Po ustąpieniu obrzęku pojawiły się wyczuwalne pod skórą grudki, które mimo upływu 15 miesięcy pozostały. W odczuciu pacjentki grudki te powiększają się i to było główną przyczyną zgłoszenia się na badanie ultrasonograficzne. Ponadto rozważała kolejne zabiegi z medycyny estetycznie w tej okolicy oka.

Badanie ultrasonograficzne

Wykonano badanie ultrasonograficzne doliny łez oraz okolicy skroniowej. Zastosowano ultrasonograf klasyczny, który umożliwia szeroki zakres badań obrazowych w diagnostyce klinicznej. Aparat wyposażony był w dwie głowice liniowe: standardową LA2-14A oraz głowicę L3-22A, tzw. „hokejową", które pracują w zakresie wysokich częstotliwości do 22 MHz (rys. 1).

Obie głowice przeznaczone są do obrazowania struktur powierzchownych, jednakże ze względu na specyfikę badanej okolicy, szczególnie istotna okazała się głowica „hokejowa", gdyż jej charakterystyczna budowa ułatwia dostęp do miejsc trudnych anatomicznie i umożliwia stabilne przyłożenie do powierzchni ciała, co minimalizuje ryzyko artefaktów. Wykonane obrazy zostały zapisane, a następnie przeanalizowane.

WYNIK

Skóra powiek dolnych i okolicy dolin łez wykazała prawidłową echostrukturę. Grubość naskórka wynosiła ok. 0,18 mm, a skóry właściwej ok. 2,08 mm. W obrazie skóry nie zaobserwowano cech patologicznych. Natomiast po wykonaniu badania ultrasonograficznego w miejscu wyczuwalnych palpacyjnie zgrubień podskórnych stwierdzono występowanie nieprawidłowych zmian ogniskowych. W przyśrodkowej i środkowej części doliny łez, obustronnie, w obrębie skóry

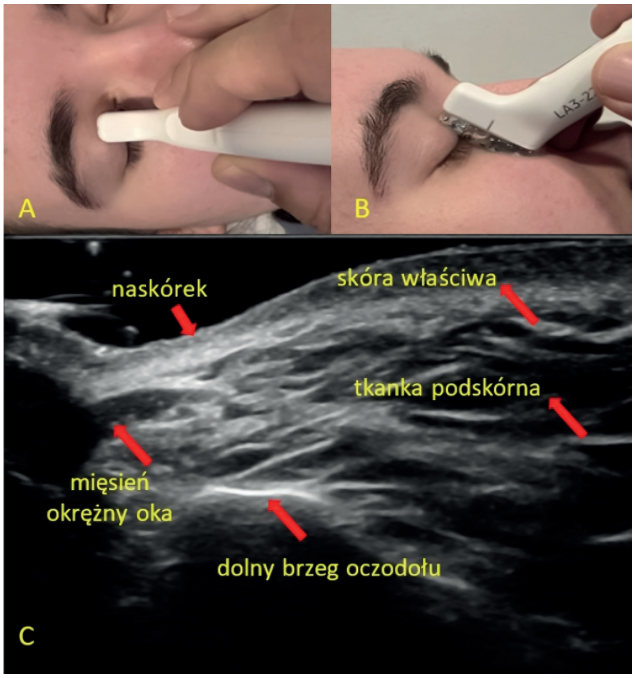

Rys. 1 Badanie ultrasonograficzne doliny łez z wykorzystaniem głowicy ultrasonograficznej tzw. „hokejówki" aparatu Samsung RS85 Prestige: a) widok z góry, b) widok z boku, c) prawidłowy obraz ultrasonograficzny **Źródło:** Archiwum własne autorów

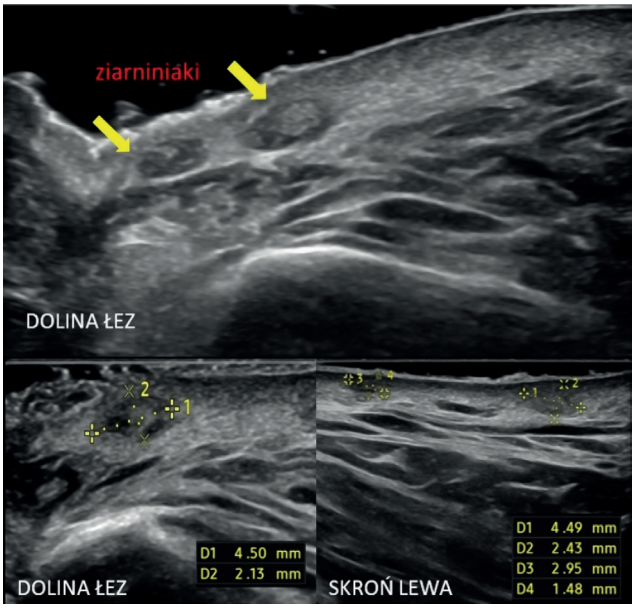

Rys. 2 Ultrasonograficzny obraz ziarniniaków **Źródło:** Archiwum własne autorów

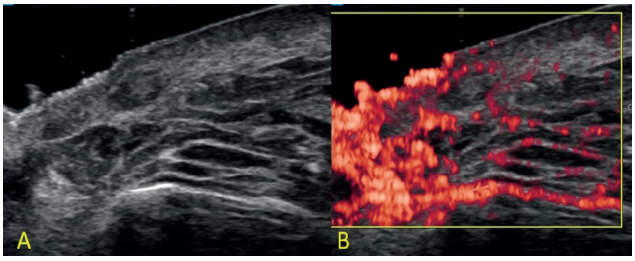

Rys. 3 Ultrasonograficzny obraz doliny łez z widocznymi ziarniniakami: a) obrazowanie w skali szarości, b) obrazowanie z wykorzystaniem opcji dopplerowskich wskazujące na przekrwienie tkanek (kolor pomarańczowy) **Źródło:** Archiwum własne autorów

właściwej uwidoczniono liczne owalne obszary hipoechogeniczne, niejednorodne, o średnicy kilku milimetrów. Zmiany te miały nieostre, ale równe granice zewnętrzne. Największe zmiany w obrębie dolin łez uwidoczniono po stronie lewej – przyśrodkowo, tuż poniżej przegrody oczodołowej, o wymiarach ok. 4,5 × 2,1 mm oraz 3,9 × 2,0 mm, a także centralnie (poniżej źrenicy) o wymiarach ok. 4,5 × 2,4 mm i 2,8 × 1,5 mm. Po stronie prawej największe ogniska miały ok. 2,9 × 1,9 mm oraz 2,4 × 1,2 mm (rys. 2).

Bezpośrednio pod skórą (na granicy skóry i tkanki podskórnej) obu dolin łez uwidoczniono dodatkowo kilka podobnych zmian hipoechogenicznych. Największe z nich miały ok. 2,9 × 1,5 mm (lewa strona) oraz 3,5 × 1,9 mm (prawa strona). Również w okolicach skroni, w miejscach podania preparatu, stwierdzono obecność licznych analogicznych zmian – w większości zlokalizowanych w skórze właściwej. Największe zmiany w okolicy skroni miały wymiary ok. 4,2 × 2,3 mm i 3,9 × 1,8 mm po stronie lewej oraz 3,6 × 1,9 mm i 3,2 × 2,4 mm po stronie prawej. W badaniu dopplerowskim z wykorzystaniem opcji do oceny mikroprzepływów nie stwierdzono przepływu we wnętrzu tych zmian, natomiast obecne było przekrwienie obwodowe, co może wskazywać na przewlekły stan zapalny (rys. 3). Obraz ultrasonograficzny sugeruje liczne ziarniniaki typu ciała obcego.

DYSKUSJA

W pracy opisano powikłanie w postaci licznych zmian ogniskowych, których obraz ultrasonograficzny odpowiada ziarniniakom powstałych prawdopodobnie po podaniu preparatu zawierającego polinukleotydy. Polinukleotydy zaliczane są stymulatorów tkankowych i tym samym nie są wypełniaczami tkankowymi. Ich podawanie nie przyczynia się do zwiększenia objętości, ale do poprawy struktury i kondycji skóry. Polinukleotydy są wysoko oczyszczonymi fragmentami DNA, najczęściej pochodzenia naturalnego – w przypadku zastosowanego preparatu rybiego – wykazujące silne działanie biostymulujące i regeneracyjne [10]. Mechanizm ich działania polega na: stymulacji fibroblastów do syntezy kolagenu i elastyny, neutralizacji wolnych rodników, poprawie nawodnienia skóry oraz regulacji mikrokrążenia [10, 11]. Znajdują one zastosowanie w zabiegach poprawiających jakość skóry, zwłaszcza w delikatnych obszarach, takich jak okolica oka. Badania kliniczne mimo, że niejednoznacznie wskazują na ich wysoką skuteczność w redukcji oznaki fotostarzenia, poprawie elastyczności skóry, redukcji cieni pod oczami, terapii blizn [10-13]. Stymulatory na bazie polinukleotydów uważane są za preparaty o niskim ryzyku powikłań [10, 11], jednak podobnie jak wszystkie substancje podawane iniekcyjnie, mogą prowadzić do powikłań. Tak jak w przypadku innych substancji przeznaczonych do iniekcji, podawany preparat może zostać rozpoznany przez układ immunologiczny jako ciało obce, co może doprowadzić do powstania ziarniniaków, tak jak to prawdopodobnie miało miejsce w opisanym przypadku.

Postawienie niniejszego rozpoznania nie byłoby jednak możliwe bez zastosowania ultrasonografii wysokich częstotliwości, gdyż to właśnie ultrasonografia z użyciem głowic liniowych o częstotliwości powyżej 20 MHz pozwala na ocenę nawet małych struktur położonych w obrębie skóry właściwej i tkanki podskórnej [7, 9]. Wykonanie badania ultrasonograficznego jest konieczne, ponieważ informacje uzyskane z wywiadu i badania palpacyjnego mogą sugerować różne zmiany, takie jak włókniaki, ziarniniaki czy zbite grudki materiału, przez co nie stanowią wiarygodnej podstawy do postawienia rozpoznania. Natomiast badanie ultrasonograficzne pozwoliło nie tylko na określenie położenia niniejszych zmian ogniskowych względem otaczających tkanek, ale również na postawienie rozpoznania. Obraz uwidocznionych zmian był charakterystyczny dla ziarniniaków [7, 9], które charakteryzują się zatartymi granicami, niejednorodną echogenicznością oraz wzmożonym przekrwieniem obwodowym widocznym w badaniu dopplerowskim. Obraz ziarniniaków różni się tym samym od ultrasonograficznego obrazu depozytu materiału np. kwasu hialuronowego, który widoczny jest jako dobrze odgraniczona, regularna, bezechowa zmiana [7, 9]. Ocena typu zmiany za pomocą ultrasonografii jest bardzo istotna, gdyż rodzaj zmiany determinuje sposób leczenia. Ziarniniaki wymagają terapii przeciwzapalnej, najczęściej z użyciem glikokortykosteroidów podawanych miejscowo, podczas gdy w przypadku depozytów wystarczy leczenie zachowawcze i obserwacja. Na uwagę zasługuje również fakt, że HFUS nie tylko umożliwia postawienie diagnozy, ale także pozwala na monitorowanie przebiegu choroby i efektów prowadzonych terapii [9, 14]. Z racji tego, że badanie ultrasonograficzne jest bezpieczne dla pacjenta i stosunkowo łatwe do wykonania można je powtarzać w regularnych odstępach czasu, a uzyskane obrazy porównywać, co stwarza możliwość oceny dynamiki procesu leczenia i jego skuteczności. Ponadto HFUS można wykorzystać do wykonywania i monitorowania przeprowadzanych zabiegów w czasie rzeczywistym np. podawania leków sterydowych bezpośrednio do zobrazowanej zmiany, co zwiększa bezpieczeństwo i skuteczność terapii. Należy jednak pamiętać, że choć obraz ziarniniaka w HFUS jest charakterystyczny, zawsze ostateczne rozpoznanie uzyskuje się po wykonaniu badania histopatologicznego. Z racji tego, że do badania histopatologicznego konieczne jest chirurgiczne pobranie wycinka lub wykonanie biopsji, pacjentki często nie wyrażają zgody na te procedury z uwagi na ich inwazyjny charakter oraz obawę przed powstaniem blizn lub trwałych defektów estetycznych, szczególnie w przypadku zmian zlokalizowanych w obrębie twarzy.

Na podstawie opisanego przypadku można jednoznacznie stwierdzić, że w diagnostyce powikłań po zabiegach medycyny estetycznej wykonywanych w okolicy oka, HFSU stanowi metodę o wysokiej wartości diagnostycznej, ponieważ w sposób rzetelny i nieinwazyjny umożliwia różnicowanie zmian, a następnie monitorowanie skuteczności wdrożonego postępowania. Należy zauważyć, że niniejszy przypadek jest prawdopodobnie pierwszym na świecie doniesieniem o ziarniniakach powstałych po zastosowaniu polinukleotydów. Trzeba jednak mieć na uwadze istotne ograniczenia tego badania, które należy uwzględnić w interpretacji wyników. Najważniejszym z nich jest brak wykonania biopsji, która mogłaby jednoznacznie potwierdzić charakter histopatologiczny opisanych zmian. Rozpoznanie ziarniniaków oparto na badaniu ultrasonograficznym, które – choć zgodne z aktualną praktyką w medycynie estetycznej – nie zapewnia pełnej pewności diagnostycznej. Drugim ograniczeniem jest brak pełnej dokumentacji medycznej pacjentki. Dane dotyczące wcześniejszych procedur były uzyskane wyłącznie z wywiadu i opierały się na deklaracjach pacjentki, co ogranicza możliwość obiektywnej analizy. Należy zaznaczyć, że pacjentka w przeszłości poddawała się mezoterapii w okolicy oka, przy czym nie wiadomo, jakiego preparatu wówczas użyto. Brak tej wiedzy powoduje, że nie można z całą pewnością stwierdzić, że obserwowane zmiany są konsekwencją zastosowania polinukleotydów, mimo że obraz kliniczny i ultrasonograficzny wskazuje na związek czasowy i patogenetyczny z tym właśnie zabiegiem.

Wskazane ograniczenia nie zmieniają faktu, że ultrasonografia wysokiej częstotliwości okazała się metodą o dużej wartości w diagnozowaniu powikłań po zabiegach medycyny estetycznej. W związku z rosnącą liczbą procedur wykonywanych w obrębie doliny łez, USG powinno stać się standardowym narzędziem diagnostycznym w codziennej praktyce klinicznej.

PODSUMOWANIE

W oparciu o opisany przypadek można stwierdzić, że ultrasonografia wysokiej częstotliwości jest użyteczną metodą w diagnostyce powikłań po zabiegach w obrębie doliny łez. Umożliwia szczegółową ocenę zmian ogniskowych, ich dokładne pomiary oraz określenie położenia względem tkanek otaczających. Dzięki wysokiej rozdzielczości obrazowania możliwe jest różnicowanie zmian ogniskowych, co umożliwia rozpoznanie i wdrożenie właściwego leczenia.

Ultrasonografia wysokiej częstotliwości jest metodą rzetelną, nieinwazyjną, bezpieczną dla pacjenta, a jednocześnie stosunkowo tanią i łatwą do wprowadzenia w gabinecie kosmetologa czy lekarza medycyny estetycznej. Wymienione zalety HFUS powodują, że stale rośnie zainteresowanie tą metodą i jest ona coraz częściej wykorzystywana w codziennej praktyce. Włączenie tej metody do codziennej praktyki medycyny estetycznej pozwala na monitorowanie zabiegu na każdym etapie: od wyznaczenia miejsca jego wykonania, przez monitorowanie wykonania w czasie rzeczywistym, aż po ocenę efektów zabiegu. Tym samym zwiększa się bezpieczeństwo pacjentów i skuteczność podejmowanych interwencji. HFUS jest również użyteczna w ocenie powikłań po zabiegach z zakresu medycynę estetycznej.

LITERATURA / REFERENCES

1. Padlewska K. *Kosmetologia ciała*. Warszawa: Wyd. PZWL; 2018.
2. American Society of Dermatologic Surgery. 2023 ASDS Consumer Survey on Cosmetic Dermatologic Procedures. https://www.asds.net/medical-professionals/practice-resources/consumer-survey-on-cosmetic-dermatologic-procedures. Accessed 15.12.2024.
3. Sadick NS, O'Daniel TG, Muller G. Definition of the tear trough and the tear trough rating scale. *J Cosmet Laser Ther*. 2007;9(3):125-129.
4. Stutman RL, Codner MA. Tear trough deformity: review of anatomy and treatment. *Aesthet Surg J*. 2012;32(4):426-436.
5. Chopra K, Calva D, Sosin M, et al. A comprehensive examination of topographic thickness of skin in the human face. *Aesthet Surg J*. 2015;35(8):1007-1013. https://doi.org/10.1093/asj/sjv079
6. Chen XR, Yu ZL, Ren JG. Managing complications in facial cosmetic treatment. *J Craniofac Surg*. 2025;36(5):1725-1730. https://doi.org/10.1097/SCS.0000000000011178
7. Mlosek RK, Skrzypek E, Skrzypek DM, et al. High-frequency ultrasound-based differentiation between nodular dermal filler deposits and foreign body granulomas. *Skin Res Technol*. 2018;24(3):417-422. https://doi.org/10.1111/srt.12444
8. Levy J, Barrett DL, Harris N, et al. High-frequency ultrasound in clinical dermatology: a review. *Ultrasound J*. 2021;13(1):24. https://doi.org/10.1186/s13089-021-00222-w
9. Argalia G, Reginelli A, Molinelli E, et al. High-frequency and ultra-high-frequency ultrasound in dermatologic diseases and aesthetic medicine. *Medicina* (*Kaunas*). 2025;61(2):220. https://doi.org/10.3390/medicina61020220
10. Marques C, Porcello A, Cerrano M, et al. From polydeoxyribonucleotides (PDRNs) to polynucleotides (PNs): bridging the gap between scientific definitions, molecular insights, and clinical applications of multifunctional biomolecules. *Biomolecules*. 2025;15(1):148. https://doi.org/10.3390/biom15010148
11. Lampridou S, Bassett S, Cavallini M, et al. The effectiveness of polynucleotides in esthetic medicine: a systematic review. *J Cosmet Dermatol*. 2025;24(2):e16721. https://doi.org/10.1111/jocd.16721
12. Lee YJ, Kim HT, Lee YJ, et al. Comparison of the effects of polynucleotide and hyaluronic acid fillers on periocular rejuvenation: a randomized, double-blind, split-face trial. *J Dermatolog Treat*. 2022;33(1):254-260. https://doi.org/10.1080/09546634.2020.1748857
13. Park KY, Kwon HJ, Youn CS, et al. Treatment of periorbital dark circles of various etiologies. *Ann Dermatol*. 2018;30(5):522-528. https://doi.org/10.5021/ad.2018.30.5.522
14. Gatica JL, Ortega R, Aragón-Caqueo D, et al. Granulomatous reaction secondary to fractional radiofrequency microneedling with clinical, ultrasonographic, and histologic correlation. *Facial Plast Surg Aesthet Med*. 2024;26(5):529-531. https://doi.org/10.1089/fpsam.2023.0207

otrzymano / received: 15.09.2025 | poprawiono / corrected: 03.10.2025 | zaakceptowano / accepted: 08.10.2025